1933
Lane Medical Library

Aus der Hautklinik der Universität Erlangen.
Direktor: Univ.-Professor Dr. Hauck.

Über einen in Form eines systematisierten Naevus auftretenden Fall von multiplen Dermatomyomen der rechten Gesichtshälfte.

Inaugural-Dissertation

zur
Erlangung der Doktorwürde
der hohen medizinischen Fakultät
der Friedrich-Alexanders-Universität zu Erlangen
vorgelegt von

Friedrich Kaiser
aus Nürnberg.

Tag der mündlichen Prüfung: 28. Januar 1935.

Erlangen
Gutenberg-Druckerei (Reinhold & Limmert)
1935

10 5:88

Referent: Univ.-Professor Dr. Leo Hauck
Dekan: Univ.-Professor Dr. Fr. Jamin

Meinen lieben Eltern
in Dankbarkeit gewidmet.

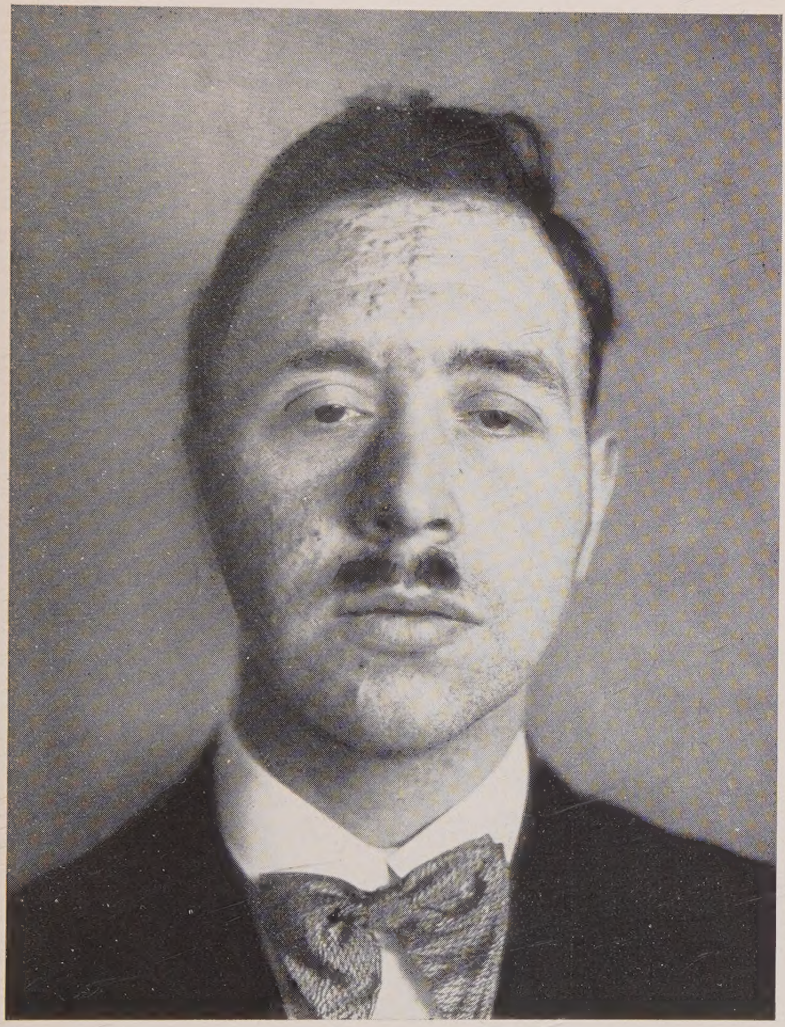

Digitized by the Internet Archive
in 2026

https://archive.org/details/IA40153708_0396

Das Schrifttum über die Myome der Haut ist in Anbetracht der Seltenheit der Erkrankung immerhin schon ziemlich umfangreich, allerdings zum Teil sehr verstreut über die verschiedenen Fachzeitschriften und zurückreichend bis in den Beginn der zweiten Hälfte des 19. Jahrhunderts. Virchow und Verneuil waren es, die je einen Fall von Hautmyomen zum ersten Male beschrieben, Virchow 1854, Verneuil 1858. Ausführlichere Veröffentlichungen erfolgten freilich erst viel später, und zwar waren dies die Arbeiten Jadassohns in Lessers Enzyklopädie im Jahre 1900 und die Dissertation Huldschinskys 1901. Im Jahre 1915 konnte dann Karl Lieber in Zieglers Beiträgen unter Anführung einiger selbst beobachteter Fälle eine längere zusammenfassende Darstellung über Hautmyome und eine Schrifttumsübersicht über 75 veröffentlichte Fälle geben. Seit dieser Zeit liegen, soweit das Schrifttum überschaut werden konnte, nochmals mindestens 55 einschlägige Fälle vor. Dazu kommen verschiedene Beiträge zusammenfassender Art in Lehr- und Handbüchern. Zu nennen sind hier die Arbeiten von Edmund und Ulrich Saalfeld über die Klinik der Hautmyome und die Arbeit Dietels über die Histologie dieser Geschwulst in dem neuen Handbuch der Haut- und Geschlechtskrankheiten des Springerschen Verlages 1932. So kann man heute wohl mit Recht von einem klinisch und pathologisch wohl charakterisierten Krankheitsbild der Dermatomyome sprechen. Trotzdem dürfte es nicht überflüssig erscheinen durch die Veröffentlichung eines neuen Falles dieser seltenen Hautgeschwulst vielleicht doch zu noch weiterer Klärung beitragen zu können und dies umsomehr, als ja das Krankheitsbild, ein kleiner Abschnitt aus dem großen Kapitel der Geschwülste, weder hinsichtlich seiner Ätiologie noch, eben deswegen, seiner Behandlungsmöglichkeit auch nur einigermaßen geklärt ist.

Es handelt sich in unserem Fall um einen jetzt 36jährigen verheirateten Mann, der von Beruf Möbelschreiner ist.

Die Familienanamnese ergibt, daß seine Eltern noch am Leben und beide gesund sind, ebenso zwei Geschwister, seine Frau und seine 4 1/2jährige Tochter.

Aus der eigenen Anamnese geht hervor, daß Patient sich an Kinderkrankheiten nicht erinnern kann. Im Jahre 1929 wurde bei ihm röntgenologisch ein Magengeschwür festgestellt. Da er seit dieser Zeit eine ziemlich strenge Diät einhält, hat er von seiten des Magens wenig Beschwerden. Im Jahre 1926 zeigten sich zum ersten Male die Anfangserscheinungen der uns hier interessierenden Krankheit.

Es fiel zunächst dem Vater des Patienten auf, daß die Haut der rechten Gesichtshälfte oft stark fettig glänzte. Als sich nun der Kranke eingehender beobachtete, bemerkte er dann weiter, daß sich in der Mitte seiner rechten Augenbraue eine leichte Erhabenheit in Form von mehreren ineinanderfließenden Knötchen gebildet hatte. Die ganze Bildung hatte, als Patient sie, aufmerksam gemacht durch das bereits erwähnte starke Fettsein der Haut, bemerkte, ungefähr die Größe eines Kleinfingernagels erreicht. Schmerzen oder irgend ein anderes ungewohntes Gefühl hatte Patient niemals an dieser Stelle verspürt. Der Kranke erlitt übrigens im gleichen Jahre einen Unfall, bei dem er sich eine Fingerverletzung zuzog, die eine Amputation des Endgliedes eines Daumens im Gefolge hatte. Ob dieser Unfall vor dem Zeitpunkt lag, in dem er die oben erwähnte Veränderung an seiner Augenbraue feststellte, oder erst nachher erfolgte, kann Patient nicht sicher angeben. Er selbst hat diesen Unfall jedenfalls nie mit seiner Erkrankung in Zusammenhang gebracht.

Die weitere Entwicklung des Krankheitsbildes gestaltet sich nun folgendermaßen: Im Verlauf von 1—1 1/2 Jahren traten ähnliche Bildungen wie über der rechten Augenbraue auch auf der Haut der rechten Stirnhälfte und der rechten Wange auf. Es handelte sich dabei um Knötchengruppen, die sich nicht aus scharf begrenzten Einzelknötchen zusammen-

setzten, sondern immer bereits im Anfangsstadium leicht konfluierend erschienen. Patient verspürte zunächst keinerlei Beschwerden und hat sich deshalb auch wenig um den weiteren Verlauf der Hauterscheinung gekümmert. Das fettige Glänzen der Haut war schon lange wieder verschwunden. Erst seit 2—3 Jahren — genauer kann Patient die Zeit nicht angeben — traten Schmerzen auf, jedoch nie spontan, sondern nur bei kalter Witterung, besonders auch bei zugiger Luft. Erklärlicherweise wird Patient deshalb in der kalten Jahreszeit häufiger und auch stärker von den Schmerzen befallen als im Sommer. Die Schmerzen äußern sich in schneidender, manchmal leicht krampfartigen Charakter annehmender Weise und die ganze rechte Gesichtshälfte ist dabei nach den Angaben des Patienten weiß verfärbt, wobei sich die Haut über der erkrankten Gesichtshälfte hart anfühlt. Die konfluierenden Knötchenmassen setzen sich dann deutlicher von der Umgebung ab, sowohl in Beziehung auf den Niveauunterschied als auch auf die Farbe. An Heftigkeit haben die Schmerzen seit dem Beginn ihres Auftretens nicht zugenommen, die Schlafruhe vermochten sie dem Patienten bisher in keiner Weise zu stören. Auch in seiner Arbeit als Zimmermann, die ihn sehr stark in Anspruch nimmt, ist Patient bis jetzt durch die Schmerzen noch nicht behindert worden. Der Kranke scheint überhaupt sein Leiden nicht schwer zu nehmen und äußerte nur einmal die Befürchtung, ob nicht doch eine bösartige Geschwulst sich aus den Knötchen entwickeln könne? Er gibt noch an, daß er beim Rasieren der rechten Gesichtshälfte vorsichtig sein müßte, daß er sich jedoch niemals, etwa durch Anschneiden einer Knötchengruppe verletzt habe. Seit der Zeit des Auftretens der erwähnten örtlichen Schmerzen leide er verhältnismäßig oft auch an Kopfschmerzen, die aber nicht halbseitig auftreten und auch nicht im Zusammenhang mit den Schmerzzuständen von Seiten der Knötchen stehen sollen, sonst meist unabhängig davon sich einstellen und ihm nicht allzuviel zu schaffen machen. Nachzuholen wäre noch, daß sich das jetzt be-

stehende Krankheitsbild, vom Auftreten der Knötchengruppe über der rechten Augenbraue an gerechnet, im Verlauf von 1—1 1/2 Jahren voll ausbildete und seitdem weder wesentliche Fortschritte gemacht hat noch deutliche Rückbildungsvorgänge aufwies. Irgendwelche therapeutischen Maßnahmen gegen seine Erkrankung wurden bis jetzt noch nicht unternommen. Klagen über andere körperliche Beschwerden hat Patient nicht vorbringen können. Stuhlgang und Wasserlassen seien in Ordnung, der Schlaf sei befriedigend, der Appetit ausreichend, wenn er auch kein starker Esser sei. Soweit lauteten die Angaben des Patienten selbst.

Die Untersuchung ergibt folgenden Tatbestand: Es handelt sich um einen mittelgroßen kräftigen Mann in gutem Ernährungszustand. Schon bei flüchtiger Betrachtung fällt sofort eine Asymmetrie der beiden Gesichtshälften ins Auge, die dadurch hervorgerufen wird, daß die rechte Gesichtshälfte im ganzen etwas gedunsen erscheint; für das subjektive Empfinden ergibt sich so ein zwar eigenartiger, jedoch nicht entstellender Gesichtsausdruck. Betrachtete man die Veränderung genauer, so zeigt sich folgendes: die rechte Stirnhälfte, die rechte Wangenpartie und der rechte Unterkiefer sind eingenommen von ineinander überfließenden zahlreichen Knötchen, die vielfach Knötchengruppen bilden, die ihrerseits wiederum ohne scharfe Grenzen ineinander übergehen. Gegen die Umgebung sind diese Bildungen nicht scharf begrenzt. Nur gegen die Stirnmitte zu setzen sie sich, ziemlich genau der Symmetrieachse folgend, deutlich gegen die vollkommen normale Haut der linken Stirnhälfte ab. Nasalwärts bildet die Nasolabialfalte nur eine sehr ungenaue Abgrenzung. Ähnlich unscharf ist ohrwärts die Grenze durch die Backenhaarlinie und nach dem Hals zu durch den unteren Rand des Unterkiefers gegeben. 2 cm unterhalb des Ohrläppchens in unmittelbarer Nähe des Unterkieferwinkels findet sich noch ein isoliert stehender Knoten von Kleinerbsengröße, der nach Angaben des Patienten dieselben Schmerzen bei oben genannten Bedingungen hervorruft wie die Knötchengruppen.

Die Knötchengruppe über der rechten Augenbraue steht ebenfalls isoliert und tritt infolgedessen stärker hervor. Die Anordnung der Gruppen erscheint regellos.

Soweit man bei der bereits geschilderten Konfluenz der Knötchen Genaues über ihre Größe angeben kann, bewegt sie sich, mit Ausnahme des genannten isoliert stehenden Knotens am Unterkieferwinkel, nur zwischen Stecknadelkopf- und Linsengröße.

Aus dem Lichtbild sind die Einzelheiten deutlich zu ersehen.

Die Konsistenz der Knötchen ist derb-lederartig.

Die Farbe der Knötchen unterscheidet sich kaum von der Farbe der normalen Gesichtshautpartien: sie ist rosarot bis pfirsichblütenähnlich. Nur die Knötchengruppen über der rechten Augenbraue sticht etwas von der übrigen Haut durch einen blaß-gelblichen Farbenton ab. — In der Mitte nicht weniger Knötchen findet sich ein Haar. Die Knötchengruppen sind wie normale Haut auf der Unterlage verschieblich. Die Form der Knötchen, soweit sie sich infolge der Neigung zu konfluieren überhaupt heraushebt, ist teils rundlich, teils oval. Druckschmerzhaftigkeit besteht weder bei Druck von oben noch bei seitlichem Zusammendrücken. An dieser Stelle muß eine anamnestische Angabe des Patienten nachgeholt werden, nämlich die, daß Schmerzen in der erkrankten Hautpartie leicht dann auftreten, wenn Bedingungen vorhanden sind, die an der übrigen Haut eine sogenannte „Gänsehaut“ zur Auslösung bringen. Die ganze übrige Haut ist vollkommen normal. Auch die weitere körperliche Untersuchung ergibt keinen krankhaften Befund.

Eine sichere Diagnose dieser auffallenden Hautveränderung konnte nur durch eine histo-pathologische Untersuchung erwartet werden. Der durch eine Probeexcision aus einer Knötchengruppe gewonnene und mit Eosin-Haematoxylin gefärbte Schnitt zeigt, im Stratum reticulare des Coriums hauptsächlich sich ausbreitend, zwischen den einzelnen Haarfollikeln ein wirres Geflecht von kreuz und quer verlaufenden glatten Muskelfasern.

Betrachtet man die Abgrenzungen dieser chaotisch durcheinanderziehenden Fasern genauer, so erscheinen diese gegen das Stratum subcutaneum zu ziemlich scharf ausgeprägt, während peripherwärts einzelne Faserzüge in das Stratum subepitheliale einstrahlen, so daß hier sich das Bild eines wenig scharf begrenzten allmählichen Überganges ergibt. Am deutlichsten zeigt sich die Begrenzung nach beiden Seiten hin: sieht man doch an Stellen, wo die Haare so getroffen sind, daß die Musculi arrectores pilorum mit ihrem die Talgdrüsen von unten her bogenförmig umfassenden Verlauf deutlich sichtbar sind, sehr eindeutig, wie einzelne der dem oben geschilderten Muskelfasergewirr entstammenden Faserzüge in die Faserzüge der Musculi arrectores pilorum einstrahlen.

Damit erscheint die Diagnose in unserem Fall gesichert. Es handelt sich bei den Knötchengruppen um Myome aus glatter Muskulatur, die von den Musculi arrectores pilorum ausgehen.

An keiner Stelle der Schnitte konnte ein Zusammenhang der Muskelfaserzüge mit den Gefäßen oder den Schweißdrüsen festgestellt werden.

Die nach van Gieson gefärbten Präparate geben Aufschluß über den Anteil des Bindegewebes an der Neubildung. Hier findet man an manchen Stellen mäßig reichlichen, an anderen Stellen wieder spärlichen Gehalt von rot gefärbten Bindegewebszügen. Diese deuten manchmal Kapselbildung an, meist aber gleichen sie sich dem regellos verlaufenden Zug der Muskelfasern an und bilden teilweise feine Septen zwischen den einzelnen Faserzügen. Das Bindegewebe besteht vornehmlich aus kollagenen Fasern, doch finden sich auch dazwischen elastische Fasern.

Was die Form der Muskelzellen betrifft, so sind diese meist zylindrisch, einzelne auch mehr bandförmig und abgeplattet. Die Kerne der Muskelzellen erscheinen von sehr verschiedener Form. Dies hängt augenscheinlich vor allem mit dem kreuz und quer verlaufenden Faserzug der Muskel-

fibrillen zusammen. So erscheinen die Kerne teils stäbchenförmig, teils rundlich; wieder andere erscheinen mehr oval, manche auch gelappt. Riesenzellen und Mitosen konnten nicht beobachtet werden. Bandartige Anhäufung von Zellkernen in den Fasern der Musculi arrectores pilorum war an manchen Stellen nachweisbar. Dies dürfte damit zu erklären sein, daß in glatten Muskelzellen Kernteilungen beobachtet werden, ohne daß eine Zellteilung erfolgt. Gefäße sind innerhalb der Muskelfaserzüge nur sehr wenige nachweisbar. Wo sie vorhanden sind, sind sie komprimiert und von kleinzelligen spärlichen Infiltraten umgeben. An den Schichten der Epidermis war nichts Atypisches zu konstatieren; die Papillen waren zum Teil etwas abgeplattet, eine wahrscheinliche Folge des durch die Muskelknotenmassen erfolgenden Mehrdruckes.

Dies ist der Gesamtbefund in unserem Falle, der kritisch beurteilt, wie wir sehen werden, viele typische Züge mit dem aus dem Schrifttum zu gewinnenden Gesamtbild der Erkrankung gemeinsam hat. Jedoch weist er auch einige interessante Besonderheiten auf.

Gehen wir zunächst auf einen Vergleich der anamnestischen Angaben der im Schrifttum veröffentlichten Fälle mit denen unseres Falles näher ein!

Zunächst wäre das Alter zu berücksichtigen, in dem die Erkrankung auftrat oder genauer gesagt, dem Patienten zum Bewußtsein gekommen ist. Das errechnete Alter von 30 Jahren stellt nichts Typisches dar, da nach E. und U. Saalfeld die Krankheit die verschiedensten Altersklassen betreffen kann. Ormsby freilich kommt auf Grund seiner bis 1925 gemachten Aufstellung von 44 Fällen zu dem Ergebnis, daß der Beginn meist vor dem 20. Lebensjahr stattfindet. Zu betonen ist aber in unserem Falle, daß die Erkrankung schon aufgetreten sein kann, ohne dem Patienten zum Bewußtsein gekommen zu sein, da sie nach Saalfeld längere Zeit symptomlos verlaufen kann, wie ja unser Fall auch selbst beweist. Doch dürfte die dadurch bedingte Ungenauigkeit in der Bestimmung des Krankheitsbeginns, wenn sie auch mit einer

Spanne von 1—2 Jahren in Rechnung gezogen werden muß, nicht stark ins Gewicht fallen, da auch ein Alter von 28 Jahren die Ansicht von Ormsby nicht stützen kann. Ein Begleitsymptom der Erkrankung in ihrem Beginn war in unserem Falle ohne Zweifel jener starke fettige Glanz der Haut, der dem Vater des Patienten zuerst auffiel, eine Angabe, die sonst im Schrifttum nicht zu finden ist. Es dürfte sich hierbei wohl um ein Vorstadium der Erkrankung gehandelt haben, das vielleicht so zu erkären wäre, daß die allmählich sich vergrößernden Muskelmassen durch einen mechanischen Druck auf die Talgdrüsen diese zu einer Hyperfunktion reizten. Jedenfalls ist die starke Talgdrüsensekretion der Haut an den Stellen, wo später die Myome sichtbar wurden, als der Ausdruck einer Störung in den normalen physiologischen Vorgängen der Haut aufzufassen. Ob diese durch eine im Sinne des obigen Erklärungsversuches wirkende Ursache sekundär bedingt sein kann oder ob sie vielleicht als primärer ätiologisch wirkender Faktor im Sinne einer innersekretorischen Verursachung anzusehen ist, läßt sich auf Grund dieser Einzelbeobachtungen nicht entscheiden. Saalfeld gibt in seiner Arbeit als Prodromalsymptom starken Juckreiz an. Covisa beschreibt den Fall einer 23jährigen Kranken, bei der dem Auftreten der Knötchen ein erythematöses Vorstadium voranging. Nach Jadassohn bemerkte eine 24jährige Kranke als Vorstadium der Knötchen kleine rote Flecken. Nach Fischer entstanden bei einem Patienten zunächst von der Wirbelsäule bis zum rechten Handrücken an der Streckseite des Armes verlaufende Flecken, die sich erst später in Tumoren verwandelten. Cole berichtet, daß sich bei einem 21jährigen Kranken 4 Jahre vorher auf der rechten Wange zunächst einige Papelchen entwickelten, die sich vergrößerten und vermehrten und später zu kleinen Geschwülstchen wurden. Alles dieses sind Angaben, die zu vereinzelt dastehen, um aus ihnen irgendwelche Schlüsse für die Entstehung der Erkrankung ziehen zu können. Wir wären damit bei der Frage nach der Ätiologie angelangt und

hätten die Angabe in unserem Fall zu berücksichtigen, daß sich unser Patient im gleichen Jahre, als die Erkrankung auftrat, einen Unfall zuzog.

Da Patient selbst nicht genau angeben kann, ob sich der Unfall vor oder nach dem Auftreten der ersten Krankheitssymptome ereignet hat, da ferner der Unfall die Hand betraf, während sich die Affektion an der Wange entwickelte, so wird man in unserem Falle mit größter Wahrscheinlichkeit eine traumatische Genese ausschließen können. Jedoch gibt es einige Autoren, die Beispiele für eine traumatische Ätiologie bringen. So Dobronravov. 10 Jahre nach einem Armtrauma entwickelten sich Hunderte von kleinen Knötchen, die sich im Bereich des Armes, und zwar des Nervus cervicalis VI, lokalisierten und histologisch teils aus der Gefäßmuskulatur, teils aus der glatten Muskulatur der Haut stammten, wie der Autor berichtet. Weiter beschreibt Heidingsfeld, daß Myome nach einem Trauma über der äußeren Tuberositas der linken Tibia auftraten. Für eine traumatische Entstehung setzt sich weiter del Vivo ein, der bei einem 39 jährigen Mann beobachten konnte, wie im Anschluß an zahlreiche Injektionen in die linke Brustseite sich an dieser Stelle ein reiskorngroßer stark juckender Tumor entwickelte, der sich allmählich vergrößerte. Ähnlich liegen die Verhältnisse bei einem Fall Spillmanns, in dem 2 Jahre nach einer keine Pusteln erzielenden Impfung an der Wade ein sich langsam vergrößernder Tumor entwickelte, der histologisch glattes Muskelgewebe enthielt, das dem der Musculi arrectore pilorum glich. In diesem Zusammenhang wäre schließlich auch noch der Fall Corsis anzuführen: hier traten ein stärkeres Wachstum und Schmerzanfälle der Knötchen, die allerdings vorher schon bestanden hatten, im Anschluß an eine Impfung auf.

Zurückkehrend zu unserem Falle ließ sich ein weiterer naheliegender ätiologischer Faktor, nämlich der der Erblichkeit nicht nachweisen. Es sei aber sogleich beigefügt, daß auch im Schrifttum nur Hagena einen sicheren vererb-

lichen Zusammenhang nachweisen konnte, in dem hier der Bruder der Mutter eines Kranken mit typischen Leiomyomen der Haut das gleiche Krankheitsbild bot. Wenn nun auch die Auffassung Hagenas, der auf Grund dieses Falles die Dermatomyome als angeborene Hamartome ansieht, zunächst etwas isoliert dasteht, so wird man doch, wie wir später bei der kritischen Würdigung der Lokalisation und der Anordnung der Hautmyome sehen werden, durch andere Tatsachen zu ähnlichen Anschauungen geführt. Eine gewisse Stütze der Ansicht Hagenas der Dermatomyome als Hamartome würden schon die Fälle Corsis, wo bei einem männlichen Neugebornen schon multiple Myome vorhanden waren, und Bruggers, wo bei einem Neugebornen an einer Zehe ein Solitärmyom saß, darstellen.

Im übrigen lassen sich aus der Anamnese keine weiteren für die Ätiologie verwertbaren Tatsachen in unserem Sinne herausschälen. Die Angaben über frühere oder zur Zeit bestehende andere Erkrankungen lassen keinen Schluß auf konstitutionelle Momente zu. Wenn Bogroff angibt, daß in seinem Fall nach einer Erkältung gegen 25 Geschwülste an Rumpf und Gliedmaßen auftraten, und zwar Geschwülste, die aus glatter Muskulatur bestanden, deren Ausgangspunkt nicht festgestellt werden konnte, so wird man an sich schon stark bezweifeln müssen, ob eine Erkältung überhaupt für ein ätiologisches Moment gelten könne. Auch für endokrine Einflüsse, die Spillmann erwähnt, nach dem sich ein Solitärmyom, das nach der 5. Schwangerschaft aufgetreten war, bei jeder der noch folgenden 3 Schwangerschaften stark vergrößerte, ergeben sich in unserem Fall keine sicheren Anhaltspunkte. Simons, der ebenfalls einen Fall mit innersekretorischen Beziehungen beschreibt, gesteht diesen nur auslösende Wirkung, nicht aber primäre Ursache zu. Wir werden auf seine Erklärung später zurückkommen. Wenn wir zuletzt noch das Urteil E. und U. Saalfelds anfügen, daß nämlich die Ätiologie der Hautmyome noch völlig unbekannt sei, so dürfen wir wohl die Vermutung aussprechen, daß ein einheitlicher

Erklärungsversuch der Genese in absehbarer Zeit noch nicht möglich sein wird, daß man vielmehr die verschiedensten Entstehungsmöglichkeiten von Fall zu Fall wird in Betracht ziehen müssen. Diese Anschauung hat man sich ja teilweise in der allgemeinen Geschwulstpathologie zu eigen gemacht (Hodenkrebs der Schlotfeger, Schneeberger Lungenkrebs).

Indem wir nun das Kapitel der Ätiologie, auf die wir später noch einmal zurückkommen werden, verlassen, wenden wir uns nun der Frage der Dauer vom Beginn der Erkrankung bis zu ihrer vollständigen Ausbildung zu. Wir treffen hier auf sehr verschiedene Angaben, denen aber die Tatsache einer mehr oder minder langen Entwicklung gemeinsam ist, soweit die Tumoren nicht schon bei der Geburt vorhanden waren. In unserem Fall betrug diese Zeit, das oben erwähnte nicht genau feststellbare Prodromalstadium (fettiger Glanz der Haut) mit eingerechnet, 3—3 1/2 Jahre. Dann blieb das Krankheitsbild offenbar stationiert. Ando beschreibt einen Fall, in dem bei einem 57 jährigen kräftigen Bauern mit dem 16. Lebensjahre die ersten Geschwülstchen auftraten und seitdem die Anzahl der Knötchen und Herde, sowie auch die Beschwerden dauernd zunahmen. Im Falle Bruhns wurde das Krankheitsbild nach 10 Jahren stationär, in dem Dobronravovs traten im Laufe von 10 Jahren Hunderte von Knötchen auf und bei der Kranken Morrows nahmen die Veränderungen vom 25. bis zum 50. Lebensjahre zu.

Eine weitere kritische Würdigung verlangen noch die Schmerzphänomene. Haben wir bisher teilweise eine recht auffallende Verschiedenheit bei den einzelnen Fällen feststellen können, so scheint sich hinsichtlich der Schmerzphänomene und der Schmerzsymptomatologie doch ein wenigstens einigermaßen typisches Symptom zu ergeben. Bereits die Angabe unseres Kranken, daß sich die Schmerzen erst nach mehreren Jahren eingestellt haben, finden wir bei nicht wenigen Kranken des Schrifttums wieder. So traten im Fall Asais erst 5—6 Jahre nach Beginn der Erkrankung Schmerzen

auf. Fischer beobachtete anfangs nicht schmerzhafte Flecken, die sich erst später, besonders bei Druck- und Witterungswechsel, in stark schmerzende Knoten umwandelten. Ebenso konnte Bruhns bei einem seit 10 Jahren stationären Fall nur in den letzten 5 Jahren Schmerzen feststellen. Hierher gehört auch der Fall Corsis', wo in der seit der Geburt bestehenden Neubildung erst mit 17 Jahren, allerdings wie bereits erwähnt, im Anschluß an eine Impfung, mehrmals am Tage Schmerzen auftraten. Weiter waren bei dem Kranken Dobronravovs die Knötchen anfangs schmerzlos, dann sehr schmerzhaft. Im Fall von del Vivo endlich begann erst 7—8 Monate nach der Entstehung der Neubildung ein allmählich sich verschlimmernder Juckreiz. Dagegen beobachtete Löwenstein bei multiplen Dermatomyomen Schmerzhaftigkeit in der Zeit der Entstehung und des Wachstums, während im späteren Krankheitsverlauf die Beschwerden verschwanden. Dann finden sich im Schrifttum aber auch Kranke erwähnt, bei denen Schmerzen überhaupt nicht angegeben werden, und zwar auch nach jahrelanger Beobachtung nicht (Frühwald, Olessov, Trimble, Graham-Littles).

Nach der Ansicht Ormsbys beruht das Fehlen der Schmerzen darauf, daß die Knötchen nicht so hart wie gewöhnlich sind. Oft würden sich nach mehrjährigem Bestehen, wenn die Knötchen härter geworden sind und die in ihnen enthaltenen Nervenendigungen dann stärkerem Druck ausgesetzt würden, doch noch Schmerzen einstellen.

Was nun noch die anamnestische Angabe unseres Kranken betrifft, daß bei kalter Witterung, besonders bei zugiger Luft, Schmerzen in dem erkrankten Hautgebiet auftreten, so deckt sich diese mit den Angaben der meisten anderen Kranken, was schon daraus ersichtlich ist, daß auf diese Tatsache im Lehrbuch von E. Riecke besonders hingewiesen wird.

Eine zusammenfassende Schilderung der im Schrifttum verzeichneten, verschiedenartigen Schmerzphänomene findet sich in der ausführlichen Arbeit von E. und U. Saalfeld, in der auch über die Frage des Mechanismus der Schmerzaus-

lösung, die freilich noch ungelöst ist und die wir mit der Wiedergabe der Ansicht Ormsbys streiften, das Nötige gesagt ist. Um wiederum zu zeigen, daß keine Regel ohne Ausnahme ist, sei der Fall Nomlands angeführt, in dem die subjektiven Beschwerden nicht bei Kälte und im Winter, sondern bei Wärme und im Sommer größer waren.

Bemerkenswert in unserem Falle ist, daß Druckschmerzhaftigkeit völlig fehlte. Auch bei seitlichem Druck auf die Knötchen, wobei im Fall von Marschalko (zitiert bei E. und U. Saalfeld) unerträgliche Schmerzen auftraten, äußerte Patient keinerlei Beschwerden. Ebenso konnte Kretzmer bei einem Kranken auf seitlichen mäßigen Druck unerträgliche Schmerzen auslösen. Auch Fabry spricht ganz allgemein davon, daß die Dermatomyome immer bei seitlichem Druck äußerst empfindlich seien. Als Abschluß der Betrachtung der Schmerzphänomene sei hier der Satz Dietels zitiert: „Für die merkwürdige Schmerzhaftigkeit, die viele Myome bei Kälteeinflüssen und geringfügigen taktilen Reizen zeigen, ergibt das histologische Bild keinerlei Anhaltspunkte."

Als Paradoxon soll noch der Fall Dobronravovs angeführt werden, der nach Durchschneidung einzelner Nervenendigungen stärkere Schmerzen peripher davon auslöste. Histologisch fanden sich gewucherte Nervenfasern in der Nähe der Haarfollikel, die vielfach in die Geschwülste übergingen. Der Autor kommt auf Grund seiner Beobachtung zu der Annahme eines Zusammenhangs der Genese mit dem trophischen Nervensystem.

In der Angabe unseres Kranken, daß sich während der Schmerzen die rechte Gesichtshälfte weiß verfärbe und hart werde, hat man nach Sobotka ein Symptom zu sehen, das durch die Kontraktilität des Muskelgewebes eine Erklärung findet und für die Diagnose: Dermatomyome verwendet werden kann. Auch bei Covisa finden wir den Hinweis, daß bei einer 23jährigen Kranken während der Schmerzkrisen die rötliche Farbe der Tumoren verschwand und Erbleichen eintrat. Ebenso berichtet Spillmann von einem Solitärmyom,

das bei jedem Schmerzanfall weiß wurde. Weiter stellten nach Sobotka Arnozan und Vaillard in ihrem Fall ein Ablassen der Myome im Beginn des Schmerzanfalls und das Wiederauftreten des roten Farbtones nach Verschwinden der Schmerzen fest.

Die Aussage unseres Kranken, daß Schmerzen zumeist unter den Bedingungen auftreten, die zur Bildung einer „Gänsehaut" führen, kann im Sinne Sobotkas ausgelegt werden, der die sogenannte Gänsehautprobe (nämlich die Provokation einer Schmerzkrise durch Streichen mit der Hand) mit einer gewissen Einschränkung als spezifisches Diagnostikum für Myome, die von den Musculi arrectores pilorum ausgehen, ansieht. Freilich dürfte Streichen mit der Hand nicht immer genügen, um eine Gänsehaut auch beim Gesunden hervorrufen.

Es wäre schließlich aus der Anamnese noch die Tatsache zu würdigen, daß unser Patient bis jetzt durch die Schmerzen kaum in seinem Befinden, in seinem Beruf oder im Schlaf wesentlich gestört wurde. Daß dies nicht immer so ist, beweist der Fall Corsis', in dem bei einem 21 jährigen Mann nicht nur jeden Tag mehrere Schmerzanfälle, sondern bisweilen auch solche während der Nacht auftraten. Weiter berichtet Covisa von einer 23 jährigen mit multiplen Dermatomyomen, die zwar gut genährt, aber durch die schmerzhaften Krisen verbittert sei. Im Fall del Vivos ging das Solitärmyom anfangs mit nur geringem Juckreiz einher, der später aber heftiger und häufiger auftrat und schließlich den Kranken fast ständig quälte.

Mag es nun sein, daß Temperament und Konstitution sowie die subjektive Einstellung der Kranken zu ihrem Leiden jeweils eine große Rolle spielen, so ist doch bewiesen, daß im Einzelfall das Krankheitsbild der Dermatomyome für den davon Befallenen sehr unangenehm werden kann.

Die anamnestische Angabe unseres Patienten endlich, daß er seit dem Auftreten der Knötchen verhältnismäßig viel mit Kopfschmerzen zu tun habe, vermögen wir nicht zu er-

klären, da sie weder halbseitig auftreten, noch in irgend einem zeitlichen Zusammenhang zu den Schmerzzuständen im Knötchengebiet stehen.

Wenden wir uns weiter der Lokalisation der Erkrankung an der rechten Wangen- und Stirnpartie zu, so kommt dieser eine besondere Bedeutung nicht zu, da der Überblick über das Schrifttum zeigt, daß sich eine besondere Prädilektionsstelle für die Hautmyome nicht ergibt. So ist auch in E. Rieckes Lehrbuch zu lesen: „Sie (nämlich die Hautmyome) entwickeln sich an einer beliebigen Körperstelle . . .“ Und doch ist eine gewisse Einschränkung zu machen, der sich aber auch unser Fall ohne weiteres einordnen läßt, nämlich daß nach Huldschinsky „stärker behaarte Stellen Prädilektionsorte für die Erkrankung sind, insofern, als die hier zahlreich vorhandenen Musculi arrectores pilorum die Keimstätten für die Neubildung sind.“ (Zitiert nach E. und U. Saalfeld.) Eine Lokalisation der Erkrankung im Gesicht geben Stümpke, Bruhns, Coles, Trimple, Engel, Ormsby an und ferner eine solche neben der Entwicklung von Tumoren mehr oder weniger disseminiert auch an anderen Hautstellen: Frühwald, Hopkins, Strempel und Balano.

Was die Anordnung der Geschwülste am Lokalisationsort betrifft, so seien zunächst wieder E. und U. Saalfeld zitiert: „Sie (die Myome) können sich in regelloser Anordnung an jeder Körperstelle zeigen, doch ist auch Einseitigkeit, zoniforme Anordnung, Anordnung in der Spaltrichtung der Haut, sowie im Verlauf peripherer Nerven beobachtet worden.“ In unserem Falle ist von all den genannten Möglichkeiten lediglich die strenge Halbseitigkeit nachzuweisen. Sie allerdings ist so auffallend, daß sie die Vermutung nahe legt, es handele sich in unserem Fall um eine in Form eines systematisierten Naevus auftretende Erkrankung.

Damit müssen wir nochmals auf die Frage nach der Ätiologie zurückkommen. Freilich sind wir uns klar darüber, daß wir mit dem Worte „Naevus“ einen Begriff aufgreifen, der von den Dermatologen keineswegs völlig einheitlich ge-

braucht wird. Dies zeigen die Arbeiten von Scholtz und Kaiserling im Handbuch der Haut- und Geschlechtskrankheiten von Jadassohn. Besonders die Arbeit von Scholtz zeigt dies in aufschlußreicher Weise. Wenden wir uns zuerst der Definition des Begriffes „Naevus“ zu, so werden wir sehen, daß unser Fall sich diesen Definitionen ohne Widerspruch einordnen läßt. Nach Siemens versteht man unter „Naevi“ alle im wesentlichen stabilen, circumskripten Veränderungen der Haut und angrenzenden Schleimhäute, welche der Regel nach asymmetrisch auftreten und unbekannter Ätiologie sind.“ Die Definition von Scholtz: „Unter »Naevi« verstehen wir angeborne oder erst im späteren Leben in Erscheinung tretende, scharf umschriebene Dysplasien oder Mißbildungen in der Haut, die wesentlich durch besondere Farbe (Pigmentation oder Depigmentation, abnorme Gefäßentwicklung) oder durch besondere (warzige) Beschaffenheit der Oberhaut auffallen, und, einmal entstanden, im allgemeinen unverändert bestehen bleiben. Gleiche, halbseitig oder in Strich- und Streifenform auftretende Mißbildungen werden als systematisierte Naevi bezeichnet.“

Schließlich sei noch die Definition Jaddassohns angeführt: „Unter »Naevi« verstehen wir circumscripte Mißbildungen der Haut und der angrenzenden Schleimhäute, die in einem Gewebsüberschuß über das Normale bestehen und die entweder bei der Geburt manifest sind oder die sich im weiteren Leben entwickeln, die aber sonst in ihrer ganzen Wesenheit den eigentlichen kongenitalen völlig analog sind.“

Einer der Hauptunterschiede in der Definition liegt, wie die Definitionen von Siemens und Jadassohn zeigen, darin, ob der Begriff „Naevus“ ein ätiologischer sei oder nicht. Nach Meirowsky muß einem Naevus ein keimplasmatische Störung zugrunde liegen (sogenannte idiotypische Fälle). Nach anderen Autoren handelt es sich nur um kongenitale Anlagen, bewirkt vielleicht durch intrauterine Umwelteinflüsse (paratypische Fälle). Meirowsky hat nicht nur ontognetische sondern sogar phylogenetische Zusammenhänge aufzu-

decken versucht, indem er auf die Ähnlichkeit systematisierter Naevi mit der Tierfellzeichnung hinwies. Von anderen Autoren freilich wurde wieder behauptet, daß diese Ähnlichkeit eine nur sehr bedingte, ja eine zufällige sei.

In unserem Falle dürfte wohl die Annahme eines Gewebsüberschusses im Sinne der Definition Jadassohns am einleuchtendsten erscheinen und die Erkrankung nach der Einteilung C. Kaiserlings als zusammengesetzter Naevus mit Blastombildung als „Naevus myomatosus" zu bezeichnen sein.

Auch ähnliche Fälle anderer Autoren könnte man in diesem Sinne deuten. So berichtet Sequeira von einem dem unsrigen ganz ähnlichen Fall, in dem bei den Tumoren, die auf der rechten Stirn- und Nasenseite lokalisiert waren, genau die Mittellinie des Gesichtes die Grenze bildete. Mac Leod hat gleichfalls eine streng halbseitige Anordnung der Dermatomyome von der Mitte der Wange bis zum Kinn bei einer Frau gesehen. Ebenso Fischer: In seinem Fall waren die Knoten streng halbseitig von der Wirbelsäule bis zum rechten Handrücken an der Streckseite des Armes angeordnet. Auch Jamin kam schon im Jahre 1901 auf Grund seiner, in einem Fall von multiplen von den Musculi arrectores pilorum ausgehenden Myomen gemachten Beobachtungen (zum Teil scharfe Einseitigkeit der Tumoren, follikuläre Hyperkeratose mit starker Pigmentierung im Stratum germinativum) zu der Ansicht, daß es sich um eine fehlerhafte Entwicklung handele. Später (1915) stellte dann Lieber den Satz auf: „Die Hautmyome sind als dysontogenetisch angelegte Tumoren aufzufassen." Die Ansicht Hagenas, der die Myome in seinem Fall als Hamartome ansprach, haben wir schon gestreift. Simons, der eine Kombination von Gebärmuttermyomen und Hautmyomen beobachtete, äußerte sich dahin, daß eine bereits vorhandene Disposition, sei es infolge Keimversprengung an einer fötalen Spalte oder infolge einer sonst irgendwie verursachten zu reichlichen Keimanlage anzunehmen sei.

Wenden wir uns nun noch den übrigen von Saalfeld erwähnten Möglichkeiten der Anordnung zu, so wurde zoni-

forme Anordnung von Hellmann auf der rechten Rückenseite gefunden, Covisa schilderte ein zoster-artiges Krankheitsbild. Dem Ausbreitungsgebiet peripherer Nerven folgenden Sitz der Knötchen fanden nach Kretzmer Hardaway und Huldschinsky (letzterer im Gebiet der Hautäste des Plexus isschiadicus). Kretzmer selbst beobachtete Gruppierung im Verlauf des Dorsalzweiges eines linken Thorakalnerven. Trotzdem, so äußerte er, könnte diese eine zufällige sein, aber die Wahrscheinlichkeit eines Zusammenhanges mit dem Nervensystem sei bedeutend. Auch Dobronravov weist auf die Lokalisation Hunderter in seinem Fall beobachteter Myomknötchen am Arm im Bereich des Nervus cervicalis VI hin.

Hinsichtlich der Anordnung nach den von Langer gefundenen Spaltlinien der Haut stellte Sobotka die Behauptung auf, sie sei bei den Dermatomyomen die Regel. Wir konnten sie in unserem Falle nicht mit Sichereit feststellen. Scholtz äußert sich in dieser Frage dahin: „Ähnlich wird auch das gelegentliche Zusammenfallen strichförmiger Naevi mit dem Haarstrich, insbesondere den Grenzlinien von Haarfluren und mit Haarwirbeln oder mit den Spaltungsrichtungen der Haut zu erklären sein. Da nun die Richtung der letzten im Laufe des embryonalen Lebens wechselt und daher von der beim erwachsenen Menschen abweichen kann, wird sich die Linienführung mancher Naevi mit den fetalen Spaltrichtungen der Haut auch dann erklären lassen, wenn eine Übereinstimmung mit der Spaltrichtung bei den Naevuskranken nicht mehr oder nicht mehr in allen seinen Teilen bestehe."

So wäre auch zu erklären, daß man bei vielen Autoren die Bestätigung der Regel Sobotkas vermißt.

Angaben über eine der Spaltrichtung der Haut entsprechende Anordnung findet man bei Ando, Oliver, Nomland, Gougerot, Simons.

Daß die Knoten bei unserem Kranken größtenteils konfluierten, scheint gegenüber der starken Abgrenzung, über die sonst berichtet wird, eine Seltenheit zu sein. Nur Meirowski beschreibt einen Fall von Hautmyomen, die sich als

„derbe, zum Teil zusammenfließende schinkenrote Knoten und Infiltrate repräsentierten".

In Bezug auf Größe, Zahl, Konsistenz, Farbe und Form der Knötchen bietet unser Krankheitsbild durchaus nichts Neues bei Vergleich mit den im Schrifttum veröffentlichten Fällen. Ebenso ist die Verschieblichkeit mit der Haut, da ja die Myome in dieser sitzen, leicht erklärlich und stellt eine regelmäßig beobachtete Tatsache dar. Das Vorhandensein von Haaren in den Knötchen ist ebenfalls schon öfter beobachtet worden. So fand Engel im Zentrum jedes Knötchens ein Haar. Nach Saalfeld konnten auch von Jadassohn und Scaduto bei kleineren Tumoren in der Mitte ein Haar nachgewiesen werden, während Arnozan und Vaillard bei den großen Tumoren vielfach Fehlen der Haare feststellten. Saalfeld spricht noch die Vermutung aus, daß die Haare vielleicht durch die Neubildungen selbst zum Schwinden gebracht werden. Diese Vermutung wurde auch durch die Beobachtung Jamins gestützt, der histologisch feststellte, daß in den großen Tumoren seines Falles keine Haarbälge mehr vorhanden waren und das Fehlen derselben in der gleichen Weise wie Saalfeld deutet.

Eine kurze Besprechung verlangen noch die Musculi arrectores pilorum als Ausgangspunkt der die Knoten bildenden Muskelzüge. Als weitere Ausgangspunkte kommen nach Dietel und anderen Autoren noch die Muskulatur der Gefäße und der Schweißdrüsen sowie Keimversprengungen im Gebiet embryonaler Spaltbildungen in Betracht. Es entstehen dann die sogenannten fissuralen Myome. Lieber vertrat im Jahre 1915 auf Grund einer Zusammenstellung des damals vorhandenen einschlägigen Schrifttums den Standpunkt, daß die multiplen Myome stets von den Musculi arrectores pilorum, die Solitärmyome meist von veränderten Gefäßwänden abzuleiten seien. Seine Behauptung versuchte er an der Hand von Krankheitsfällen des Schrifttums und von vier selbst beobachteten Fällen zu belegen. Auch unser Kranker würde keine Ausnahme von dieser Regel machen. Es wäre nun von

großem Interesse zu sehen, ob die These Liebers durch die bisher veröffentlichten Fälle eine Bestätigung erfährt. Bei einer Durchsicht von 47 für diese Frage verwertbaren Krankengeschichten handelte es sich um 38 multiple Dermatomyome und 9 Solitärmyome. Bei den multiplen Dermatomyomen ist 7 mal ein Zusammenhang mit den Musculi arrectores pilorum erwiesen, und zwar bei Simons, Ando, Ormsby, Hagen, Nomland, Covisa und Sasakawa. Bei dem Kranken Dobronravovs gingen die Geschwülste teils von der Gefäßmuskulatur, teils von der glatten Muskulatur der Haut aus, während Gougerot in seinem Fall die glatte Muskulatur, aus der die Tumoren bestanden, von der Gefäßmuskulatur abstammen sah.

In den übrigen 29 Krankheitsfällen liegen keine Angaben über den histologischen Ausgangspunkt vor. In den 9 Fällen von Solitärmyomen geben Asai, Brugger, Huppert und del Vivo keinen histologischen Ausgangspunkt an. Angelelli bezeichnet als solchen die Gefäßmuskulatur. Diß sah in seinem Fall die Herxheimerschen Fasern der Basalzellen teils mit den Endothelzellen der Kapillaren und teils mit den benachbarten Muskelzellen, die denen der Musculi arrectores pilorum entsprachen, im Zusammenhang stehen. Spillmann fand die glatten Muskelfasern zwar genau denen der Musculi arrectores pilorum gleichend, stellte aber dann fest, daß sie sich stellenweise in die Gefäßwände fortsetzten.

Zusammenfassend läßt sich also sagen, daß von 13 verwertbaren Fällen, unseren eigenen mit einbezogen, 10 die Theorie Liebers bestätigen, 2 ihr nicht widersprechen (Dobronravov und Diß) und nur in 1 Fall, nämlich dem Gougerots, die Theorie Liebers versagte. Spillmann kommt, aus freilich nicht recht ersichtlichen Gründen, zu der Ansicht, daß der Liebersche Versuch einer Kassifikation der Dermatomyome auf Grund ihres anatomischen Ausgangspunktes nicht der Wirklichkeit zu entsprechen scheine.

Bei weiterem Eingehen auf die Einzelheiten des histologischen Bildes wäre zunächst die Frage der Anordnung

der Muskelfaserzüge und deren Abgrenzung, sowie der Lokalisation im Gewebe zu besprechen. Bei dem Vergleich mit dem histologischen Befund im Schrifttum ergibt unser Fall durchaus typisches. Angaben über das Kreuz- und Querverlaufen der Muskelfaserzüge begegnen uns immer wieder (Frost, Asal, Fischer, Oliver, Nomland). Bezüglich der Abgrenzung, die ja auch in unserem Fall eine unscharfe ist, bemerkt Dietel in seiner Arbeit über die Histologie der Myome, daß Kapselbildung nicht immer, ja meist nur bei den Solitärmyomen vorhanden sei und daß meist ein Ausstrahlen der Muskelfaserzüge bestehe, obwohl die Geschwulst in den meisten Fällen gutartig sei. Als Beispiel der ganz seltenen malignen Entartung führt Dietel den Fall von Zieler-Hayn an: Hier bestand im Inneren eines Myomknotens sarkomatöse Umwandlung der Muskelzellen. Bei Milian und Périn handelte es sich nach Saalfeld nicht um Firbromyom sondern um sarkomatöse Entartung eines Lupus vulgaris. Hier wäre auch noch der Fall von A. Diß zu erwähnen, der bei einem Hautmyom das Vorhandensein von Muskelzellen in maligner Entartung mit sehr großen Kernen und zahlreichen, oft atypischen Mitosen, ganz ähnlich wie bei Naevis fand. Ebenso gehört an dieser Stelle noch ein leiomyopathisches Sarkom der Haut angeführt, über das W. Neumann berichtet: Bei einer 48jährigen Kranken schwoll der Tumor in $2^1/_2$ Jahren von Erbsen- auf Hühnereigröße an und wies histologisch eine vollständige Verschiedenheit der Kerngröße, Kernformen und Kernfärbbarkeit auf.

Über Kapselbildung bei Solitärmyomen berichten Marianne Huppert sowie Spillmann. Bindegewebige Kapselbildung auch bei multiplen Myomen erwähnen Ormsby und Dobronravov.

Als Hauptsitz der Myome gilt die Kutis, wie diese auch in unserem Falle Lokalisationsort war. Ein Übergreifen auf den Papillarkörper oder die Subkutis, wie dies nach Dietel zuweilen vorkommt, war bei unserem Kranken nicht nachweisbar. Der Gehalt an Bindegewebe entspricht durchaus

dem anderer Fälle. Nach Dietel ist er sehr unterschiedlich. Ein Vorwiegen des fibrillären Bindegewebes, von dem Dietel als einem wesentlichen und untrennbaren Bestandteil der Myomgeschwulst spricht, lag auch in unserem Falle vor, wie der van-Gieson-Schnitt besonders deutlich zeigte. Die Form der Muskelzellen bot keine Besonderheit. Die bandartige Anhäufung der Zellkerne auf die Fritz bei seiner genauen histologischen Untersuchung aufmerksam macht und die nach ihm für die Musculi arrectores pilorum als charakteristisch gilt, war auch bei unserem Falle nachweisbar. Degenerationserscheinungen wie im Falle Fritz, also kerniger Zerfall und Vakuolenbildung um den Kern waren nicht zu finden. Auch für den Mechanismus der Schmerzauslösung blieb die Untersuchung unfruchtbar. Hier sei noch einmal Dobronravov angeführt, der bei multiplen Dermatomyomen histologisch gewucherte Nervenfasern in der Nähe der Haarfollikel fand, die vielfach in die Geschwülste übergehen. Der Autor nimmt einen Zusammenhang der Geschwulstgenese mit dem trophischen Nervensystem an. Die Abflachung der Papillen, die wir fanden, erwähnt auch Dietel als bisweilen vorkommend, ebenso berichten darüber Fritz, Spillmann, Ormsby. Die follikuläre Hyperkeratose mit starker Pigmentierung im Stratum germinativum, die Jamin fand und die über den ganzen Körper verbreitet war, fehlte in unserem Fall. Über stärkere Pigmentanhäufung einzelner Knoten in den Basalzellen der Malpighischen Schichte um den Kern berichtet Fritz, ebenso erwähnt Dietel zuweilen vorkommende Überpigmentierung der Oberhaut infolge erhöhten Drucks auf diese. Asai fand um ein Solitärmyom herum, etwa 1 cm von ihm entfernt eine etwa 1 cm breite, schmale pigmentierte verdickte Hautzone, die infolge wiederholten Reibens mit dem Finger entstanden sein soll. Covisa berichtet von einer atrophischen Epidermis mit viel Basalpigment.

Wenden wir uns nun der Therapie sowohl bei unserem Kranken als auch im allgemeinen zu, so müssen wir uns leider eingestehen, daß eine Heilung im eigentlichen Sinne

ebensowenig möglich sein wird, als bei den meisten Neoplasmen des menschlichen Körpers, solange man nicht den Grund der Entstehung einer krankhaften Neubildung kennt. In unserem Fall, der infolge der kosmetischen Rücksichten, bedingt durch die Lokalisation im Gesicht, besonders ungünstig gelagert ist, hätte man die einzelnen Knötchen mit elektrokaustischen Maßnahmen entfernen müssen. Der Patient hat bisher auf irgendwelche therapeutische Maßnahmen verzichtet. Verständlich ist dies, da ihm seine Erkrankung bis jetzt weder vom kosmetischen Standpunkt aus noch durch Schmerzen wesentlich beeinträchtigte. Im Falle Stümpke schien Röntgenbestrahlung ohne Erfolg zu sein, ebenso bei Simons. Bei Solitärmyomen excidiert man. Frost sah von Röntgenstrahlen keinen günstigen Einfluß, während Höhensonne die Schmerzen verschlimmerte. Scholtz erzielte sehr zufriedenstellende Resultate dur Ätzung mit Trichloressigsäure, nachdem Radium und Röntgen vergeblich versucht und Elektrolyse wegen der Schmerzen aufgegeben worden war. Ormsby zählt als Behandlungsmethoden Excision, Elektrolyse, CO_2-Schnee, Fulguration auf und kommt ebenfalls zu dem Schluß, daß Röntgenbestrahlung wenig wirksam ist. Brugger sah nach der Entfernung eines Solitärmyoms durch Exkochleation ein Rezidiv auftreten. Burnier und Block brachten multiple Cutanmyome durch bipolare Elektrolyse zum Verschwinden. Huldschinsky konnte (nach Saalfeld) interessanter Weise feststellen, daß, wenn er einen Teil der Geschwülste exstirpierte, die Schmerzanfälle aufhörten und ein Rückgang der Geschwulstbildung eintrat. Er weist dabei auf die Analogie mit Warzen und noch einigen anderen Hautveränderungen hin.

Zusammenfassung.

Die Diagnose unseres Falles: Multiple Dermatomyome, ausgehend von den Musculi arrectores pilorum war in unserem Falle sicher zu stellen. Die anamnestischen Angaben, vor allem die Schilderung der Schmerzphänomen sowie der makroskopische Befund machten die Diagnose schon im

hohen Grad wahrscheinlich und lassen sich im Ganzen genommen als typisch und charakteristisch bezeichnen. Gesichert wurde die Diagnose durch den histologischen Befund der ebenfalls als typisch für multiple Myome angesehen werden darf. Auffallend bei unserem Kranken war im Vorstadium der Krankheit ein stärkerer fettiger Glanz der befallenen Hautpartie, der sich jedoch leider nicht befriedigend erklären läßt. Besonders hervorzuheben ist die streng halbseitige Anordnung der Knoten, die im Sinne des Vorliegens eines systematisierten Naevus zu deuten ist und Licht auf die Ätiologie des Leidens wirft.

Zum Schlusse spreche ich meinem hochverehrten Lehrer, Herrn Professor Dr. Hauck für die Zuweisung des Themas und für die freundliche Unterstützung bei Anfertigung der Arbeit meinen herzlichsten Dank aus.

Literaturnachweis.

Abkürzungen: Zbl. = Zentralblatt für Haut- und Geschlechtskrankheiten.
Zbl. 16,55 = Zentralblatt für Haut- und Geschlechtskrankheiten. 16. Jahrgang, Seite 55.
Rf. = Referat.
A.f.D.u.S. = Archiv für Dermatologie und Syphil.
A.f.D.u.S. = „ „ „ „ „
117,791 117. Jahrgang, Seite 791.

Ando N.: Über Myoma cutis multiplex. Rf. i. Zbl. 16,55 [1925].
Angelelli O.: Sui miomi cutani. Rf. i. Zbl. 33,69 [1926].
Arnozan u. Vaillard: Zitiert nach E. und U. Saalfeld und P. Sobotka.
Asai J.: Ein Fall von solitärem Dermatomyom. Rf. Zbl. 22,376 [1926].
Asai W.: Zur Kasuistik der Hautmyome. Rf. Zbl. 17,176 [1925].

Balano B.: Leimyomatosis cutis. Rf. Zbl. 26,124.
Baliut G.: Leiomyoma cutis. Rf. Zbl. 26,655 [1928].
Bagroff S.A.: Ein Fall von multiplen Dermatomyomen. Rf. Zbl. 26,655 [1928].
Brugger: Leiomyom. Rf. Zbl. 27,346, Rf. Zbl. 27,513 [1928].
Bruhns C.: Zur Kenntnis der Dermatomyome. Rf. Zbl. 29,513 [1928].
Burnier u. M. Block: Un cas de liomyomes multiples cutanés. Rf. Zbl. 1,291 [1921].

Cannon A.: Multiple Leiomyome. Rf. Zbl. 40,353.
Carol W. L. L.: Myomatosis cutis disseminata. Rf. Zbl. 3,167 [1920].
Cole Harold, N. u. J. R. Driver: Rf. Zbl. 37,473.
Corsis H.: Leiomyoma cutis multiplex. Rf. Zbl. 32,470 [1929].
Covisa José: Über Hautmyome. Rf. Zbl. 36,776 [1930].

Dietel Fr.: Histologie der Hautmyome. Handbuch der Hautkrankheiten.
Julius Springer Verlag. Herausgegeben von Jadassohn: Band XII,2. Seite 199 ff. [1932].
Diß A.: Deux cas de dermatomyomen. Rf. Zbl. 9,113 [1923].
Dobronravov V.: Zur Casuistik der multiplen Leimyome der Haut. Rf. Zbl. 34,325 [1929].

Engel E. A.: A. f. D. u. S. 115,791.

Fabry: Rf. Zbl. 21,685.

Fischer: Leiomyome. Rf. Zbl. 23,339 [1927].

— Ein Fall von multiplen Myomen der Haut. Rf. Zbl. 5,31 [1922].

Fritz W.: Ein Fall von Hautmyomen. A. f. D. u. S. 99,45.

Frost R. P.: Ein Fall von multiplen Hautmyomen. Rf. Zbl. 16,55 [1925].

Frühwald: Multiple Leiomyome der Haut. Rf. Zbl. 15,410 [1924].

Garibaldi G. M.: Ein Fall von multiplen Hautmyomen. Rf. Zbl. 20,314 [1926].

Gougerot und Eliasscheff: Multiple Hautmyome an den Gliedmaßen. Rf. Zbl. 35,114 [1920].

Graham-Little: Leimyoma cutis. Rf. Zbl. 39,189.

Hagen: Dermatomyome. Rf. Zbl. 21,685 [1926].

Hagena G.: Weitere Beiträge zur Kasuistik der multiplen Leiomyome der Haut. Rf. Zbl. 18,72 [1926].

Hardaway: Zitiert nach Kretzmer, siehe diesen!

Heidingsfeld: 2 Fälle von Hautmyomen. A. f. D. u. S. 89,143 [1908].

Hellmann: Dermatomyome. Rf. Zbl. 4,100 [1921].

Hopkins: Multiple Hautmyome. Rf. Zbl. 35,388 [1930].

Huldschinsky: 1901. Siehe das Rf. von K. Lieber über Huldschinskys Dissertation in Zieglers Beiträgen. Bd. 60, S. 449 [1915].

Huppert Marianne: Zwei Fälle von solitärem Myom. Zbl. f. allgemeine Path. und path. Anatomie. Bd. 38, Nr. 11/12, S. 582 [1926].

Jadassohn J.: Artikel „Myome" in Lessers Encyklopädie der Haut- und Geschlechtskrankheiten [1900].

— Zur Kenntnis der multiplen Myome der Haut. Zbl. f. allgemeine Path. und path. Anatomie. 1891, II, s. 601. Virchows Archiv. Bd. 121, S. 88.

— Dermatomyome. Rf. Zbl. 29,608 [1929].

Jamin Fr.: Ein Fall von multiplen Dermatomyomen. Deutsches Archiv für kl. Med., Bd. 70, 1901. Siehe auch das Rf. von Lieber in Zieglers Beiträgen, Bd. 60, S. 449.

Kretzmer: A. f. D. u. S. 107,379 [1911].

Kaiserling C.: Histologie der Naevi. Handbuch d. Hautkrankheiten von Jadassohn, 1932, Bd. XII,2, S. 600.

Lieber K.: Über die Myome der Haut. Zieglers Beiträge f. allgemeine Path., Bd. 60, S. 449 [1915].

Löwenheim: Cutismyome. Rf. Zbl. 38,444 [1930].

Mac. Leod: A. f. D. u. S. 122,523.
Meirowsky: Hautmyome. Rf. Zbl. 24,577 [1927].
Milian u. Périn: Über ein Leiomyom mit maligner Tendenz. Rf. Zbl. 23,793 [1927].
Neumann W.: Über ein primäres leiomyopathisches Sarkom der Haut. Zbl. f. allgemeine Path. und path. Anatomie. Bd. 52 [1931].
Nomland: Leiomyom. Rf. Zbl. 32,807 [1929].
Olessov: Multiple generalisierte Dermatomyome. Rf. Zbl. 26,37 [1924].
Oliver, Finnerund u. Zeisler: Leiomyome. Rf. Zbl. 30,839 [1929].
Ormsby: Rf. Zbl. 32,224 und Rf. Zbl. 36,776.
Ormsby, Oliver: Leiomyoms Cutis. Rf. Zbl. 18,71 [1925].
Riecke E.: Lehrbuch der Haut- und Geschlechtskrankheiten. 1920 S. 416.
Saalfeld E. u. U.: Klinik der gutartigen Tumoren der Haut; Handbuch der Haut- und Geschlechtskrankheiten. Herausgegeben von Jadassohn, Bd. XII, II, 1932, S. 55.
Sasakawa: Ein Fall von multiplen Hautmyomen. Rf. Zbl. 8,676 [1926].
Scaduto: Zitiert nach E. und U. Saalfeld.
Scholtz M.: Multiple Hautmyome. Rf. Zbl. 16,568.
Scholtz W.: Klinik der Naevi. Handbuch der Hautkrankheiten; herausgegeben von Jadassohn, 1932, XII, 2, S. 538.
Sequeira: Leiomyoma. A. f. D. u. S. 122,523 [1915—1918].
Simons A.: Zur Kenntnis des multiplen Cutismyoms. Rf. Zbl. 3,465 [1921].
Sobotka P.: Zur Diagnostik der multiplen Cutismyome. A. f. D. u. S. 116,79 [1913].
Spillmann, L. u. P. Mirton: Die Hautmyome. Rf. Zbl. 13,454 [1924].
Spitzer: Cutismyome. Rf. Zbl. 22,604 [1926].
Strempel: Hautmyome. Rf. Zbl. 39,24 [1931].
Stümpke: Dermatomyome. Rf. Zbl. 5,438 [1922].
Trimble: Dermatomyome. Rf. Zbl. 6,357 [1922].
Virchow u. Verneuil: Siehe Rf. Liebers in Zieglers Beiträgen. Bd. 60, S. 449.
del Vivo G. Ein neuer Beitrag zum Studium der Hautmyome. Rf. Zbl. 25,688 [1928].
Zieler (Hayn): Über ein malignes Myom der Haut. Verhandl. der deutschen path. Gesellschaft. 17. Kongreß 1908, S. 142.

Lebenslauf.

Ich bin in Nürnberg am 14. Januar 1909 als Kind evangelischer Eltern geboren. Vom 6.—10. Lebensjahr besuchte ich die Volksschule, meine Reifeprüfung legte ich 1928 am Melanchthongymnasium in Nürnberg ab. Nach 11 Semestern Studium der Medizin an den Hochschulen zu Graz (1 Sem.) und Erlangen (10 Sem.) bestand ich am 9. Dezember 1933 das med. Staatsexamen zu Erlangen. Mein praktisches Jahr verbrachte ich am Städtischen Krankenhaus in Nürnberg. Unter dem 11. Dezember 1934 erhielt ich die Approbation als Arzt.